

## 類禽痘症於臺灣燕雀目留鳥盛行率之初探

### Preliminary investigation of the prevalence of avian pox-like lesions in resident passerines in Taiwan

林瑞興<sup>1,\*</sup> 楊昌諺<sup>2</sup> 梅允文<sup>3</sup> 宋心怡<sup>1</sup>

Ruey-Shing Lin<sup>1,\*</sup>, Chang-Yan Yang<sup>2</sup>, Yun-Wen Mei<sup>3</sup> and Hsin-Yi Sung<sup>1</sup>

<sup>1</sup>行政院農業委員會特有生物研究保育中心 55244 南投縣集集鎮民生東路 1 號

<sup>2</sup>國立中興大學生命科學研究所 40227 台中市國光路 250 號

<sup>3</sup>臺灣省野鳥協會 40242 台中市建國南路 2 段 218 號 1 樓

<sup>1</sup>Endemic Species Research Institute, Jiji, Nantou, Taiwan

<sup>2</sup>Department of Life Sciences, National Chung Hsing University, Taichung, Taiwan

<sup>3</sup>Taiwan Wild Bird Association, Taichung, Taiwan

\*通訊作者：rslin@tesri.gov.tw

\*Corresponding author: rslin@tesri.gov.tw

## 摘 要

禽痘已知出現於許多鳥類中，但至今仍無其於臺灣野生鳥類盛行率和分布的相關研究。本研究運用臺灣鳥類生產力與存活率監測(MAPS Taiwan)計畫，2010-2012 年間於臺灣各地所得 50 種 1,591 隻燕雀目留鳥的繫放資料中，發現白尾鵪(9 隻)、白眉林鵪(1 隻)、山紅頭(1 隻)及繡眼畫眉(1 隻)出現類禽痘症，其盛行率分別為 9.78%、3.23%、0.37% 及 0.28%。整體而言，臺灣留鳥出現類禽痘症的比例(0.75%)不高，但少數特定鳥種如白尾鵪的盛行率偏高。白尾鵪病例出現各地，由少數重複捕捉的病例發現，類禽痘病灶可持續 2-3 年以上，且病徵會持續加重。雖然禽痘一般不致於對大陸型島嶼留鳥造成太大負面衝擊，但類似 MAPS Taiwan 這類系統性的長期監測，將有助於早期偵測禽痘在野生鳥類中盛行率的變動。

## Abstract

Avian pox has been reported in a wide range of avian species, yet nothing has been published about its prevalence and distribution in resident passerines in Taiwan. We used banding data from the Monitoring Avian Productivity and Survivorship, Taiwan (MAPS Taiwan) program from 2010 to 2012 to evaluate the prevalence of avian pox-like lesions. In total, 50 resident passerine species and 1,591 newly captured individuals were included in this study. Prevalence of avian pox-like lesions was 0.75% on average. Individual white-tailed robin *Cinclidium leucurum*, white-browed bush-robin *Tarsiger indicus*, rufous-capped babbler *Stachyridopsis ruficeps*, and gray-cheeked fulvetta *Alcippe morrisonia*, were found with lesions, and the number of cases and prevalence of avian pox-like lesions were 9 (9.78%), 1 (3.23%), 1 (0.37%), and 1 (0.28%), respectively. In contrast to most of the bird species studied which all showed a relatively low prevalence for pox virus infection, the white-tailed robin seemed to be easily infected by pox viruses. From data collected from recaptured cases, the lesions appear to last longer than two years at least. In case of an unexpected outbreak of avian pox, systematic monitoring programs of wild bird populations, such as MAPS Taiwan, would assure early detection of any such increase in the number of infected birds.

**關鍵詞：**禽痘病毒、白尾鵯、臺灣鳥類生產力與存活率監測、留鳥、燕雀目

**Key words :** avian pox virus, *Cinclidium leucurum*, MAPS Taiwan, resident birds, Passeriformes

收件日期：2013年05月22日

接受日期：2013年08月05日

Received: May 22, 2013

Accepted: August 5, 2013

## 緒 言

禽痘為鳥類病毒性疾病之一，其疾病發展過程相當緩慢，臨床上病徵是在鳥腳趾、跗蹠或頭，或(及)在口腔和上呼吸道黏膜產生離散、增生性病變(van Riper and Forrester 2007)。禽痘為廣泛分布的野生鳥類疾病，在許多科別中已有病例報導(van Riper and Forrester 2007)。大部分禽痘感染是溫和且鮮

少造成受感染者死亡，但若病變發生在眼皮或口腔、呼吸道的黏膜，則可能有相當高的死亡率(van Riper and Forrester 2007)。此外，在長久孤立的海洋性島嶼上的鳥類族群也被發現較生活於大陸的鳥類容易受到禽痘的影響，一般認為是因為大陸地區宿主、病媒和病毒之間已有長遠的共演化關係(Vargas 1987; van Riper *et al.* 2002)。夏威夷、加拉巴哥(Galapagos Islands)及加那利群島(Canary

Islands)等海洋性島嶼均發現禽痘病毒(*Poxvirus avium*)於引入後快速地擴散,且其發生於原生鳥種的盛行率遠高於引入的外來鳥種,並對原生鳥類族群造成相當大的衝擊(van Riper *et al.* 2002; Atkinson *et al.* 2005; Smits *et al.* 2005; Thiel *et al.* 2005)。

雖然大部分禽痘病毒直接導致大陸型地區宿主死亡的比率並不高(van Riper and Forrester 2007)。然研究顯示,禽痘對染病個體適存度(fitness)的影響,很可能是多方面的,例如降低配對成功率、減損飛行能力、降低覓食率、降低鳥蛋孵化率及免疫能力受損等(Kleindorfer and Dudaniec 2006)。此外,近年因全球氣候變遷和外來種問題日趨嚴重,禽痘病毒也可能藉由病媒自然的分布改變或因人類蓄意、非蓄意的引入,導致病毒入侵至新的區域,進一步造成原生物種受到較大的負面影響(Lachish *et al.* 2012a, b; Lawson *et al.* 2012)。

禽痘主要的傳染途徑為蟲類叮咬,病毒通過機械性傳播到叮咬後受損傷的皮膚而引起(Akey *et al.* 1981; van Riper *et al.* 2002)。而如同許多疾病,禽痘的發生是與密度相關的,病媒及宿主的密度愈高愈有利於禽痘傳染,因此禽痘經常好發於飼養密度高的圈養環境及鳥類復育中心(van Riper and Forrester 2007)。在溫暖潮濕的野外環境,經常有較多的病媒存在,因此禽痘盛行率偏高,尤以群集性的鳥種最為嚴重(Forrester 1991; Young and VanderWerf 2008)。

位於北回歸線通過的臺灣島,潮濕多雨,野外蚊蟲數量相當豐富,然而至今仍無針對野外自然存活的鳥類進行過系統性調查。本研究利用自 2009 年開始,每年以固定努力量繫放方式監測鳥類族群的計畫—臺灣

鳥類生產力與存活率監測(The monitoring avian productivity and survivorship program, Taiwan, MAPS Taiwan)(宋等 2012)所產生的資料,初步呈現臺灣燕雀目(Passeriformes)留鳥類禽痘的盛行率及在各鳥種的分布情形。

## 材料與方法

本研究利用 MAPS Taiwan 計畫團隊,自 2010 - 2012 年於臺灣各地蒐集的繫放資料,檢視類禽痘症於燕雀目留鳥的盛行率。MAPS Taiwan 自 2009 年開始運行,2010 - 2012 年運作的繫放站包括:新北市新店區四崁水(海拔 400m)、台中市和平區烏石坑(海拔 1,000m)、花蓮縣秀林鄉合歡山(海拔 3,000m)、南投縣仁愛鄉瑞岩(海拔 2,200m)、雲林縣林內鄉湖本(海拔 200m)、雲林縣斗六市湖山(海拔 250m)、嘉義縣中埔鄉社口(海拔 300m)及台南市龍崎區牛埔(海拔 100m)等地(圖 1)。各繫放站均依循標準作業程序進行操作(林 2012)。本研究鳥類年齡區別以 1 月 1 日為基準,1 齡鳥(hatching year)指捕捉當年 12 月 31 日之前出生,超過 1 齡(after hatching year)指至少為捕捉當時前 1 年的 1 月 1 日至 12 月 31 日間出生的鳥,餘年齡區別以此類推。另本研究除納入 MAPS Taiwan 3-9 月間的繫放監測資料外,亦納入該團隊不定時舉行繫放活動所蒐集的資料。MAPS Taiwan 團隊自 2010 年起要求所有繫放員對於出現類禽痘症的個體,特別予以註記,故本研究僅採用 2010 - 2012 年間的繫放資料。繫放員以肉眼檢視鳥體有無出現類禽痘病變,病變區分為發作中和非發作中兩類。發作中的類禽痘病變係指裸露皮膚

處出現小至大型黃白色丘疹，嚴重者皮膚糜爛而結痂、脫落的情形，非發作中者則指腳趾或爪出現變形或缺失的情形(Kleindorfer and Dudaniec 2006)。雖然明顯的禽痘病變非常容易區分或發現，但由於蟎和細菌感染偶爾會在鳥的腳上產生與禽痘類似的症狀(van Riper and Forrester 2007)，而本研究並未進行病毒判定，故以類禽痘症稱之。鳥種中文名及學名依據臺灣鳥類名錄 2012 年版(阮等 2012)。

## 結 果

2010 - 2012 年 MAPS Taiwan 累計新捕獲燕雀目留鳥個體數總計 50 種 1,591 隻(附錄 1)，其中數量比例超過 5% (80 隻)者共有 6 鳥種，分別為繡眼畫眉 *Alcippe morrisonia* (361 隻)、山紅頭 *Stachyridopsis ruficeps* (272 隻)、頭烏線 *Schoeniparus brunnea* (139 隻)、小彎嘴 *Pomatorhinus musicus* (105 隻)、黃胸數眉 *Liocichla steerii* (102 隻)及白尾鶇 *Cinclidium leucurum* (92 隻)。其中發現有 4 (8%)鳥種、12 (0.75%)隻個體有類禽痘病變，其中以白尾鶇 9 隻最多，其餘 3 種分別為白眉林鶇 *Tarsiger indicus* (新捕獲個體數為 31 隻)、山紅頭及繡眼畫眉，各僅有 1 隻的紀錄(表 1)，前述 4 鳥種分別占各鳥種捕獲個體總數的 9.78%、3.23%、0.37% 及 0.28%。就捕獲個體總數前 6 名的鳥種而言，白尾鶇出現類禽痘症的比例顯著偏高( $\chi^2 = 69.221$ ,  $df = 5$ ,  $p < 0.001$ )，且病例散布各地。

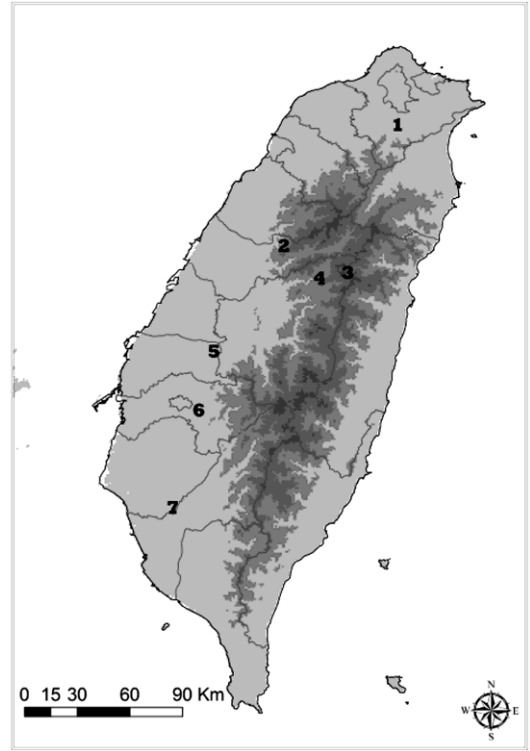


圖 1. MAPS Taiwan 繫放站分布圖。(1)新北市新店區四崁水，(2)台中市和平區烏石坑，(3)花蓮縣秀林鄉合歡山，(4)南投縣仁愛鄉瑞岩，(5)雲林縣林內鄉湖本及斗六市湖山，(6)嘉義縣中埔鄉社口及(7)台南市龍崎區牛埔。

**Fig. 1.** The map shows the locations of each banding site operated by MAPS Taiwan program. (1) Sikanshui, Xindian, New Taipei, (2) Wushikeng, Heping, Taichung, (3) Hehuanshan, Xiulin, Hualien, (4) Ruiyan, Renai, Nantou, (5) Huben, Linnei and Hushan, Douliu, Yunlin, (6) Shekou, Jhongpu, Chiayi, and (7) Niupu, Longci, Tainan.

4 種 12 隻出現類禽痘症的個體，分別捕獲於低海拔的新北市新店區四崁水(1 隻白尾鶇)、雲林縣林內鄉及斗六市(山紅頭 1 隻、白

尾鵯 2 隻及繡眼畫眉 1 隻),中海拔的南投縣仁愛鄉瑞岩(6 隻白尾鵯)及高海拔的花蓮縣秀林鄉合歡山(白眉林鵯 1 隻)(表 1)。

12 隻出現類禽痘症的個體中, 4 隻為雌鳥, 7 隻為雄鳥, 1 隻性別未確認。另就年齡分布而言, 8 隻為超過 1 齡、1 隻 2 齡、2 隻超過 2 齡、1 隻 1 齡(表 1)。此外, 11 隻鳥禽呈現發作中狀態, 僅 1 隻白尾鵯雌鳥呈現恢復後的非發作中狀態, 其腳趾明顯變形及缺失(圖 2)。

12 隻出現類禽痘症的個體中, 有 3 隻個體於發現有類禽痘病灶後, 有多次重複捕捉的紀

錄。其中 1 隻繡眼畫眉(環號 A33534)於 2010 年 8 月 12 日首次捕捉時, 發現有類禽痘病灶, 後於當年 9 月 9 日及 2012 年 8 月 6 日被回收。1 隻白尾鵯雌鳥(環號 B45118)於 2010 年 3 月 6 日首次捕捉時, 跗蹠已有類禽痘病灶, 2013 年 4 月 13 日回收時, 顯著的病灶已散布於跗蹠關節、趾及嘴喙等各處(圖 3)。另有 1 隻白尾鵯雄鳥(環號 A47057), 自 2011 年 7 月 7 日首次捕捉起至 2013 年 4 月 7 日止已被捕捉 13 次, 其於 2011 年 9 月 4 日被發現出現類禽痘病灶, 至 2013 年 4 月 7 日其病灶仍存在且趨於嚴重(圖 4)。

表 1. 2010-2012 年出現類禽痘症個體之首次捕捉紀錄

Table 1. The first captured records of the individuals with avian pox-like lesions from 2010 to 2012

Species name	Band Number	Date (year/month/date)	Locality	Sex	Age
山紅頭( <i>Stachyridopsis ruficeps</i> )	K05374	2010/8/24	湖山(Hushan)	Male	After hatching year
白尾鵯( <i>Cinclidium leucurum</i> )	B45105	2010/3/5	湖山(Hushan)	Male	After hatching year
白尾鵯( <i>Cinclidium leucurum</i> )	Unbanded	2010/12/12	四崁水(Sikanshui)	Female	After hatching year
白尾鵯( <i>Cinclidium leucurum</i> )	B45118	2011/3/6	湖本(Huben)	Female	After hatching year
白尾鵯( <i>Cinclidium leucurum</i> )	A47057	2011/9/4	瑞岩(Ruiyan)	Male	After hatching year
白尾鵯( <i>Cinclidium leucurum</i> )	A47059	2011/7/7	瑞岩(Ruiyan)	Male	After hatching year
白尾鵯( <i>Cinclidium leucurum</i> )	A47060	2011/7/7	瑞岩(Ruiyan)	Male	After hatching year
白尾鵯( <i>Cinclidium leucurum</i> )	B25403	2012/5/26	瑞岩(Ruiyan)	Female	Second year
白尾鵯( <i>Cinclidium leucurum</i> )	B27797	2012/5/26	瑞岩(Ruiyan)	Male	After second year
白尾鵯( <i>Cinclidium leucurum</i> )	B27798	2012/5/26	瑞岩(Ruiyan)	Female	After second year
白眉林鵯( <i>Tarsiger indicus</i> )	A45320	2012/9/1	合歡山(Hehuanshan)	Male	After hatching year
繡眼畫眉( <i>Alcippe morrisonia</i> )	A33534	2010/8/12	湖山(Hushan)	Unknown	Hatching year



**圖 2.** 非發作中類禽痘症的案例 – 超過 1 齡白尾鶇(*Cinclidium leucurum*)雌鳥，2010 年 12 月 12 日於新北市新店區四崁水紀錄。

**Fig. 2.** A case of inactive avian pox-like lesions recorded from an after-hatching-year female white-tailed robin (*Cinclidium leucurum*) in Sikanshui, Xindian, New Taipei on December 12, 2012.



**圖 3.** 1 隻出現類禽痘症的白尾鶇(*Cinclidium leucurum*) (環號：B45118)雌鳥及其病變由 2011 年至 2013 年的變化。

**Fig. 3.** A case of a banded female white-tailed robin (*Cinclidium leucurum*) with active avian pox-like lesions captured in 2011 and recaptured in 2013. (Band number: B45118)



圖 4. 1 隻出現類禽痘症的白尾鷓(*Cinclidium leucurum*)(環號: A47057)雄鳥及其病變由 2011 年至 2013 年的變化。

Fig. 4. A case of a banded male white-tailed robin (*Cinclidium leucurum*) with active avian pox-like lesions from September 2011 to April 2013. (Band number: A47057)

## 討 論

禽痘病毒除南北極及少數極偏遠地帶之外，廣泛分布於世界各地，且曾有病例報告的野生鳥類至少達 20 目、70 科、278 種鳥以上(van Riper and Forrester 2007)。而臺灣曾在野生鳥類救傷案例中，於大冠鷲(*Spilornis cheela*)及鳳頭蒼鷹(*Accipiter trivirgatus*)發現有禽痘(詹等 2009; Chen *et al.* 2011)，惟至今仍無針對野生鳥類禽痘盛行率進行過系統性調查。本研究配

合 MAPS Taiwan 計畫，於繫放過程中一併觀測類禽痘症於臺灣島野生留鳥中的盛行率。本研究利用所繫放的 50 種鳥中，發現有白尾鷓、白眉林鷓、山紅頭及繡眼畫眉等 4 種鳥出現類禽痘症，均為各鳥種感染類禽痘症的首次報導。就整體盛行率而言，所繫放的 1,591 隻個體中，計有 12(0.75%)隻鳥出現類禽痘症。屬大陸型島嶼的台灣，0.75%的禽痘盛行率與已知大陸型地區盛行率主要在 0.5-1.3%相仿，相較於海洋性島嶼夏威夷原生鳥種的 6-23.5%

則明顯低了許多 (van Riper *et al.* 2002; Atkinson *et al.* 2005)。然而，若就曾出現類禽痘症的鳥種來看，白尾鳩近 10% 的盛行率實屬偏高。

禽痘對染病個體適存度具多方面的負面影響 (Kleindorfer and Dudaniec 2006)。雖然目前的紀錄仍屬有限，但就空間分布而言，類禽痘症於台灣由北至中南部，由低至高海拔均有病例，且於白尾鳩中盛行率特別高，另病灶持續期間長，非發作與發作中個體比例偏低的情形，均值得注意。非發作與發作中個體比例為鳥類感染禽痘後可自然復原的指標 (van Riper *et al.* 2002)。設若暴露於禽痘病毒的機會是相似的，影響禽痘於一特定鳥種族群中盛行率的主要原因為宿主密度、宿主易受感染程度及病媒的數量 (van Riper *et al.* 2002)。白尾鳩喜棲息於中海拔潮濕的森林下層，經常於林道邊陰暗的地面活動，有明顯的垂直遷移現象，族群數量並不算普遍 (劉等 2012)。故就其密度和病媒數量而言，似未見有特殊之處，故很可能白尾鳩本身非常容易受到禽痘病毒的感染。

鳥在感染禽痘後，通常於身體的二區域可以以肉眼觀察到臨床病徵，一為在無羽區，如腳趾、跗蹠、頭及眼瞼等處，出現病灶，另一區域出現在口腔、上呼吸道和咽喉黏膜部位產生離散、增生性病灶 (van Riper and Forrester 2007; Ha *et al.* 2011)。本研究並未在野生鳥類口腔、上呼吸道和咽喉黏膜部位中發現類似病變的個體，造成此結果的原因，除可能因發生率比較低之外，也可能因為第二區域出現病灶的個體死亡率較高 (van Riper and Forrester 2007)。

由本研究針對臺灣以森林性留鳥為主的類禽痘症盛行率初步調查結果來看，多數鳥

種出現類禽痘症的比例甚低，與大陸型地區的禽痘盛行率研究結果類似，顯示出臺灣島多數留鳥應與禽痘病毒已有長久互動 (van Riper *et al.* 2002)。然而，無論禽痘於野生鳥類族群中盛行率為高或低，固定的監測有助於早期發現此類流行病於野鳥中的變化 (van Riper and Forrester 2007)。尤以近年因氣候變遷及外來種的交互作用，臺灣亦有可能出現如歐洲因外來蚊蟲引入新的禽痘病毒，導致白頰山雀 (*Parus major*) 感染禽痘的盛行率大幅提升的情形 (Lachish *et al.* 2012a, b; Lawson *et al.* 2012)。由於 MAPS Taiwan 具備固定且標準化的操作程序 (林 2012)，若其繫放站數量可持續增加且散布於各類棲地，可以早期偵測得野鳥禽痘盛行率資訊，一旦發現禽痘發生情形偏高時，相關研究及經營管理單位可盡早介入，強化必需的經營管理作為。

## 謝 誌

本研究由衷感謝所有 MAPS Taiwan 繫放人員的長期努力與付出，尤其是陳士訓、陳嘉宏、胡登雄、許惠吟、張仁川、蘇美如、吳麗蘭、蔡佑澤及徐紫欽等。詹芳澤及邱承慶對於初稿給予建議，詹和宸協助製圖，謹此一併致謝。另感謝水利署中區水資源局部分經費及場地提供，林務局南投林區管理處、嘉義大學社口林場、文化大學華林實驗林場及牛埔泥岩水土保持教學園區等單位提供繫放站場地及行政支援。

## 引用文獻

宋心怡、陳嘉宏、陳士訓、蘇美如、許惠吟、

- 胡登雄、吳麗蘭、蔡佑澤、張仁川、徐紫欽、林瑞興。2012。臺灣鳥類生產力與存活率監測(MAPS Taiwan) - 2012 年度報告。行政院農業委員會特有生物研究保育中心。
- 阮錦松、丁宗蘇、吳森雄、林瑞興、楊玉祥、蔡乙榮、潘致遠。2012。2012 年臺灣鳥類名錄。中華民國野鳥學會。
- 林瑞興。2012。臺灣鳥類生產力與存活率監測 2012 工作手冊。行政院農業委員會特有生物研究保育中心。
- 詹芳澤、王齡敏、林佩羿、林依蓉、黃獻文。2009。2000 至 2006 年特有生物研究保育中心野生動物急救站傷病及死亡猛禽病例分析。特有生物研究 11: 69-77。
- 劉小如、丁宗蘇、方偉宏、林文宏、蔡牧起、顏重威。2010。臺灣鳥類誌(下)。行政院農業委員會林務局。
- Akey, B. L., J. K. Nayar, and D. J. Forrester. 1981. Avian pox in Florida wild turkeys: *Culex nigripalpus* and *Wyeomyia vanduzeei* as experimental vectors. *Journal of Wildlife Diseases* 17: 597-599.
- Atkinson, C. T., J. K. Lease, R. J. Dusek, and M. D. Samuel. 2005. Prevalence of pox-like lesions and malaria in forest bird communities on leeward Mauna Loa Volcano, Hawaii. *Condor* 107: 537-546.
- Chen, C. C., K. J. C. Pei, F. R. Lee, M. P. Tzeng, and T. C. Chang. 2011. Avian pox infection in a free-living crested serpent eagle (*Spilornis cheela*) in Southern Taiwan. *Avian Diseases* 55: 143-146.
- Forrester, D. J. 1991. The ecology and epizootiology of avian pox and malaria in wild turkeys. *Bulletin of the Society for Vector Ecology* 16: 127-148.
- Ha, H. J., L. Howe, M. Alley, and B. Gartrell. 2011. The phylogenetic analysis of avipoxvirus in New Zealand. *Veterinary Microbiology* 150: 80-87.
- Kleindorfer, S., and R. Y. Dudaniec. 2006. Increasing prevalence of avian poxvirus in Darwin's finches and its effect on male pairing success. *Journal of Avian Biology* 37: 69-76.
- Lachish, S., M. B. Bonsall, B. Lawson, A. A. Cunningham, and B. C. Sheldon. 2012.a Individual and population-level impacts of an emerging poxvirus disease in a wild population of great tits. *PLoS ONE* 7: e48545.
- Lachish, S., B. Lawson, A. A. Cunningham, and B. C. Sheldon. 2012.b Epidemiology of the emergent disease Paridae pox in an intensively studied wild bird population. *PLoS ONE* 7: e38316.
- Lawson, B., S. Lachish, K. M. Colvile, C. Durrant, K. M. Peck, M. P. Toms, B. C. Sheldon, and A. A. Cunningham. 2012. Emergence of a novel avian pox disease in British tit species. *PLoS ONE* 7: e40176.
- Smits, J. E., J. L. Tella, M. Carrete, D. Serrano, and G. Lopez. 2005. An epizootic of avian pox in endemic short-toed larks (*Calandrella rufescens*) and Berthelot's pipits (*Anthus berthelotti*) in the Canary Islands, Spain. *Veterinary Pathology* 42: 59-65.
- Thiel, T., N. K. Whiteman, A. Tirapé, M. I. Baquero, V. Cedeño, T. Walsh, G. J.

- Uzcátegui, and P. G. Parker. 2005. Characterization of canary poxlike viruses infecting endemic birds in the Galápagos islands. *Journal of Wild Diseases* 41: 342-353.
- van Riper, C. III, S. G. van Riper, W. R. Hansen, and S. J. Hackett. 2002. Epizootiology and effect of avian pox on Hawaiian forest birds. *Auk* 119: 929-942.
- van Riper, C. III, and D. J. Forrester. 2007. Avian pox. pp. 131-176. *In*: N. Thomas, B. Hunter, and C. A. Atkinson (eds.). *Infectious and parasitic diseases of wild birds*. Blackwell Publishing Professional, Ames, Iowa, USA.
- Vargas, H. 1987. Frequency and effect of pox-like lesions in Galapagos mockingbirds. *Journal of Field Ornithology* 58: 101-102.
- Young, L. C., and E. A. VanderWerf. 2008. Prevalence of avian pox virus and effect on the fledging success of Laysan albatross. *Journal of Field Ornithology* 79: 93-98.

**附錄 1.** 2010 - 2012 年 MAPS Taiwan 於各地首次捕捉之燕雀目鳥類數量統計  
**Appendix 1.** The number and localities of new banded passerines by MAPS Taiwan from 2010 to 2012


Species name	Sikanshui,		Wushikeng,		Ruiyan,		Hehuanshan,		Huben , Linnei and		Shekou,		Total
	Xindian, New Taipei	Daxi, Taoyuan	Heping, Taichung	Jiji, Nantou	Renai, Nantou	Xiulin, Hualien	Hushan, Doulu,	Yunlin,	Jhongpu, Chiayi	Niupu, Longci, Tainan			
繡眼畫眉 <i>Alcippe mrrisonia</i>	45	12	74	27	18		136		49			361	
山紅頭 <i>Stachyridopsis ruficeps</i>	3		46	14	30		155		14		10	272	
頭鳥綠 <i>Schoeniparus brunnea</i>	2		24				107		6			139	
小彎嘴 <i>Pomatorhinus musicus</i>	9	1	5				69		7		14	105	
黃胸戴眉 <i>Loctichla steerii</i>			18		84							102	
白尾鳩 <i>Cinclidium leucurum</i>	2		7		60		18		5			92	
白頭翁 <i>Pycnonotus sinensis</i>				1			15				40	56	
黑枕藍鶇 <i>Hypothymis azurea</i>			7	1			41		6		1	56	
冠羽畫眉 <i>Yuhina brunneiceps</i>					45							45	
棕面鶯 <i>Abroscopus albogularis</i>			12		21		8					41	
白眉林鴉 <i>Tarsiger indicus</i>						31						31	
黃胸青鶇 <i>Ficedula hyperythra</i>					23							23	
綠畫眉 <i>Erpornis zantholeuca</i>	2						16		3			21	
紅嘴黑鶇 <i>Hypsipetes leucocephalus</i>							10		10			20	
白腰文鳥 <i>Lonchura striata</i>	1		2				16					19	
褐頭花翼 <i>Fulvetta formosana</i>					1			18				19	
黃羽鸚嘴 <i>Paradoxornis verreauxi</i>								18				18	
白耳畫眉 <i>Heterophasia auricularis</i>			1		13							14	
紋翼畫眉 <i>Actinodura morrisoniana</i>					11		3					14	
台灣噪眉 <i>Garrulax morrisonianus</i>					1		12					13	
火冠戴菊鳥 <i>Regulus goodfellowi</i>							12					12	
台灣朱雀 <i>Carpodacus formosanus</i>							12					12	
深山鶯 <i>Cettia acanthizoides</i>					2		9					11	



White-tailed Robin, A47059, July 7, 2011



White-browed Bush-Robin, A45320, September 1, 2012



White-tailed Robin, A47060, July 7, 2011



White-tailed Robin, B27797, May 26, 2012



**附錄 2.** 其餘 4 隻出現類禽痘症並具有相片紀錄的個體。

**Appendix 2.** The other four individuals with active avian pox-like lesions have been photographed.

